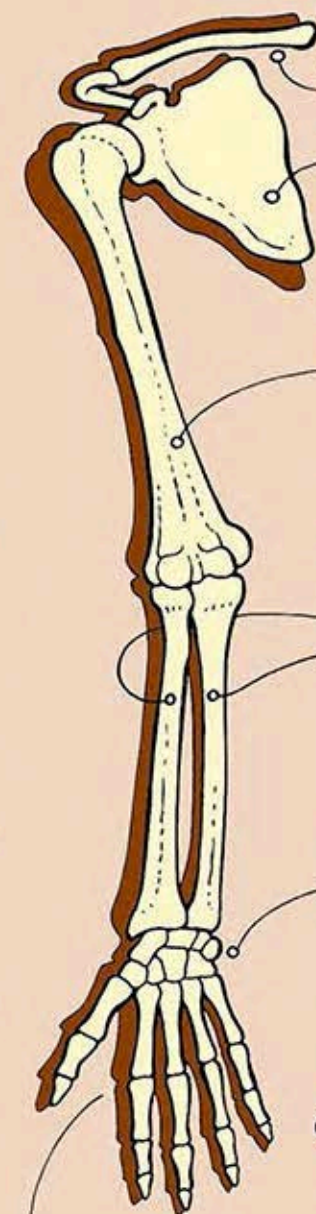


# ARTO SUPERIORE



## CLAVICOLA

la clavicola con la scapola collega l'arto superiore alla cassa toracica

## SCAPOLA

la scapola è un osso piatto a forma di triangolo, che si articola con l'omero. l'articolazione della spalla (scapolo-omerale) permette movimenti molto ampi

## OMERO

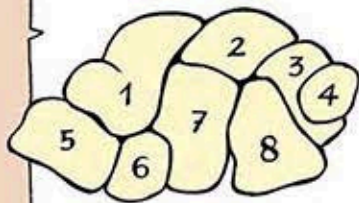
l'omero è l'osso del braccio. Come tutte le ossa lunghe è provvisto di una diafisi e di due estremità (epifisi)

## RADIO ULNA

radio e ulna sono le ossa dell'avambraccio. si articolano con l'omero (articolazione del gomito) e con le ossa del carpo.

## CARPO

il carpo è un complesso di otto ossa corte articolate fra di loro.



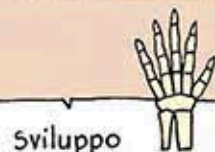- |               |                |
|---------------|----------------|
| 1. scafoide   | 5. trapezio    |
| 2. semilunare | 6. trapezoide  |
| 3. piramidale | 7. grande osso |
| 4. pisiforme  | 8. uncinato    |

## METACARPO

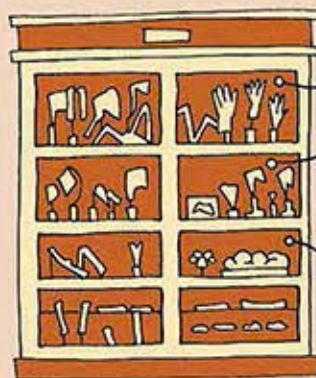Sono cinque ossa lunghe che uniscono il carpo alle falangi, corrispondenti alle cinque dita

## FALANGI

le falangi sono in numero di tre per tutte le dita salvo che per il pollice dove sono due



Sviluppo dell'arto superiore dallo stadio fetale all'età infantile.



modelli ingranditi in cera e cartapesta delle ossa del carpo

Ossso lungo → omero

Ossso corto → scafoide

Ossso piatto → scapola

