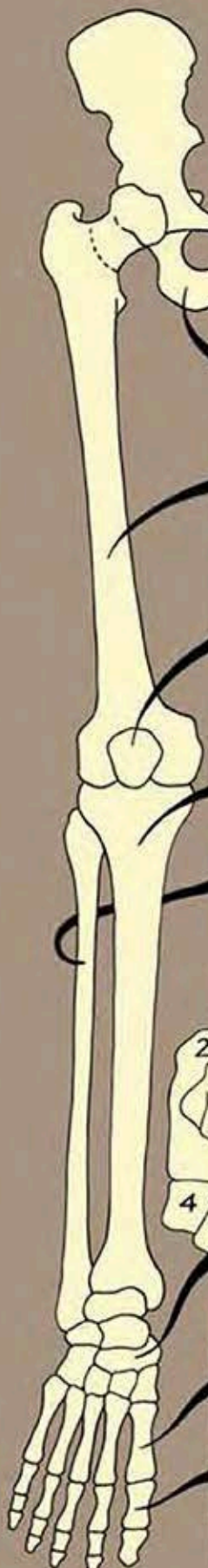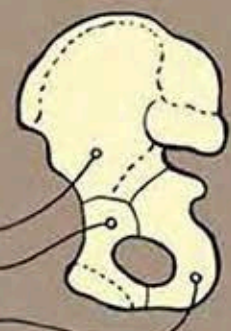


# ARTO INFERIORE

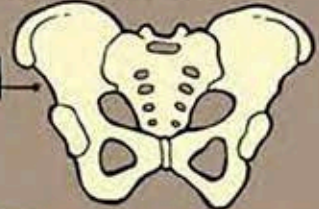

**OSSO DELL'ANCA** - è composto da tre ossa distinte saldate insieme nell'adulto; si chiamano ILEO, ISCHIO e PUBE. Il complesso scheletrico composto dalle due ossa dell'anca, dall'osso sacro e dal coccige prende il nome di BACINO.

- ILEO
- PUBE
- ISCHIO



BACINO



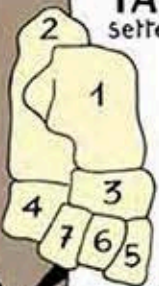**FEMORE** - è l'osso più lungo del corpo umano. L'estremità superiore (testa femorale) ha una superficie sferica che si articola con l'osso dell'anca.

**ROTULA** - è un osso corto a forma di disco situato tra femore e tibia.

**TIBIA** - è l'osso principale della gamba. Si articola con il femore e con la rotula a formare l'articolazione del ginocchio.

**PERONE** - è l'altro osso della gamba. Si articola con la tibia e con l'astragalo (articolazione tibio-tarsica).

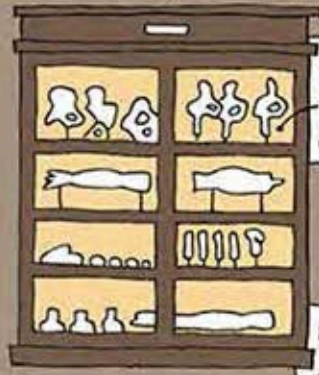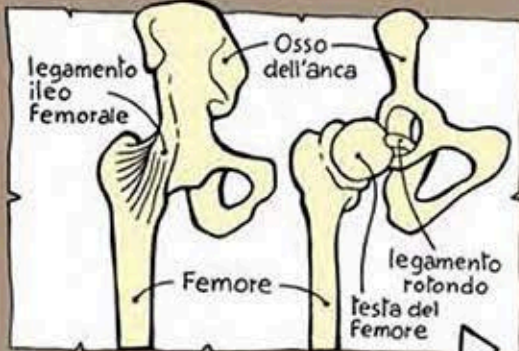**TARSO** - è un complesso di sette ossa articolate fra di loro.



- 1- Astragalo
- 2- Calcagno
- 3- Scafoide
- 4- Cuboide
- 5- I cuneiforme
- 6- II cuneiforme
- 7- III cuneiforme

**METATARSI** - sono cinque ossa lunghe. Posteriormente si articolano con il tarso e anteriormente con le falangi.

**FALANGI** - sono in numero di tre per ciascun dito salvo per l'alluce dove sono due



modelli in cera della articolazione dell'anca

modello in cera della articolazione del ginocchio

